



GERIÁTRIA

Időskori elváltozások, betegségek és kezelésük V

Bőr – Szem - Fül-orr-gége



SEMSEI IMRE

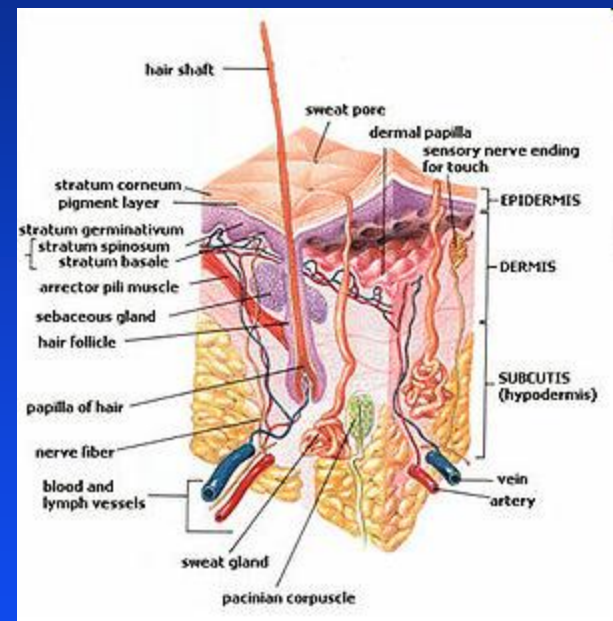
Debreceni Egyetem

Egészségügyi Kar



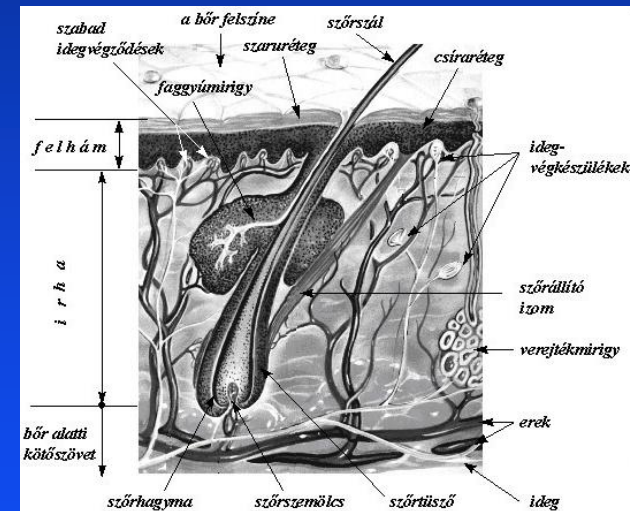
**DEBRECENI
EGYETEM**

A BŐR ÖREGEDÉSE



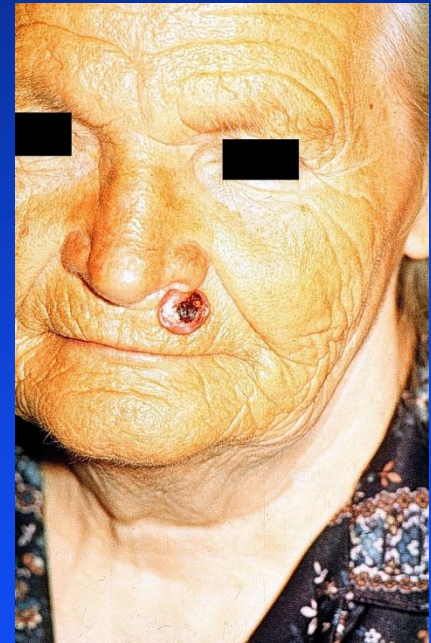A BŐR ÖREGEDÉSE

- Bőrünk öregedése számos belső (endokrinológiai és genetikai adottságok, stb.) és külső tényező (napfény, dohányzás, táplálkozás, stb.) együttes hatásának a következménye.
- Az öregedésben a hámot atrophia és a melanocytá (MC) szám csökkenése, a betegségben viszont hámmegvastagodás, megnövelt számú MC atípiával és kevesebb Langerhans (LC) sejt jellemzi. Az irha az öregedés miatt elvékonyodott, a rostok, a mastocyták, a proteoglikán mennyisége és a vascularitas csökkent, ezzel szemben a patológiás folyamatok során a megvastagodott irhában az elastosis dominál (basophil festődésű kóros kollagén) proteoglikán és mastocytá-szaporulattal, érfa vastagodással és értágulattal társulva.



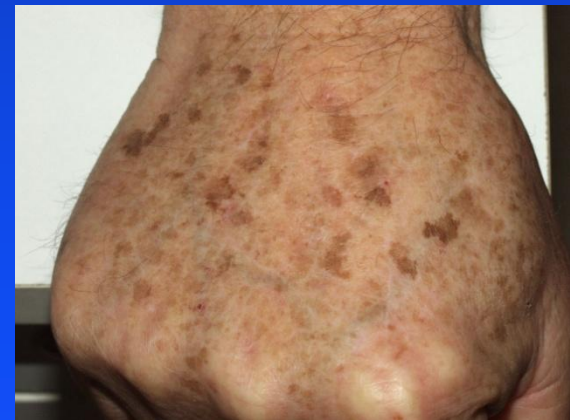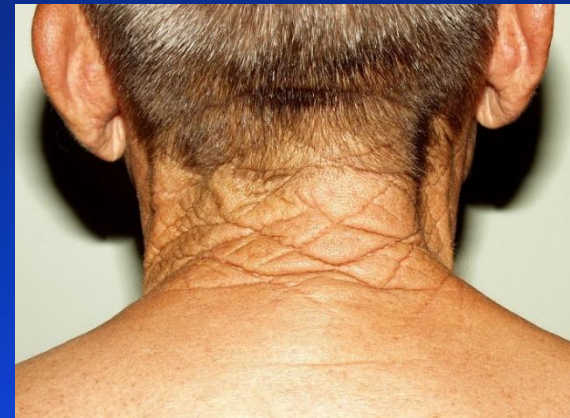A BŐR ÖREGEDÉSE

- Az idős bőr fokozott érfragilitást és a szervezet károsodott termoregulációját a megváltozott vascularitas idézi elő, az érhálózat megfogyatkozása csökkent verejték- és faggyútermelést okoz. A meggyengült immunreaktivitást a megkevesbedett LC szám, a lymphocyta és a keratinocyta (KC) funkciók korral járó változása magyarázza, amihez hozzájárul az UV-fény ismert immunszuppresszív effektusa is. A kevesebb számú MC miatt gyengül a bőr védettsége a napfényel szemben, ami a csökkent DNS reparációs kapacitással és immunreaktivitással együtt hatva fokozottan fogékonyá teszi az idős bőrt a mutációkra, illetve malignus bőrtumorok kifejlődésére.
- A korral együtt csökken továbbá a D3 vitamin termelése is.

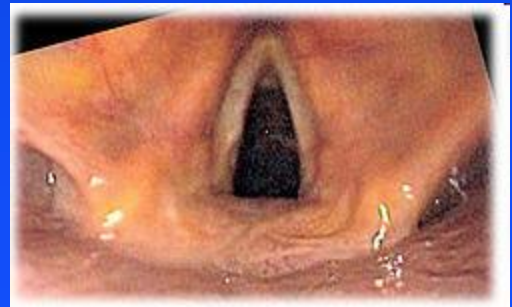
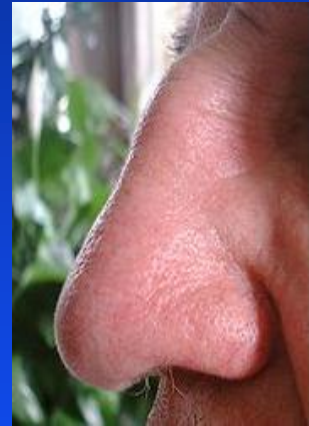
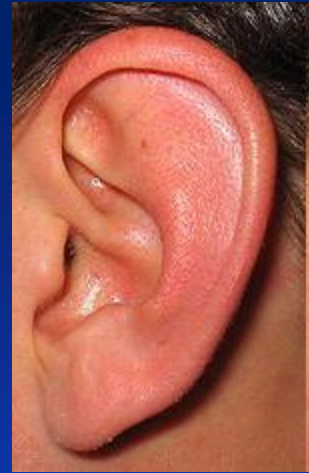A BŐR ÖREGEDÉSE

- A fiziológias öregedés jelei (sápadt, sima bőr), az ősz hajzat és a sok napsugárzást kapott arc fény-okozta jellegzetességei, a ráncokkal szabdalt, sárgás solaris elastosis egy basaliomával.
- A száraz, atrophias és sápadt, rugalmatlan bőr finom ráncokkal, bizonyos fokú petyhüdséggel és változatos benignus tumorokkal.
- A víztartalmát, rugalmatlanságát, támasztó zsírszövetét veszítő öregedő bőr a gravitációnak kevésbé áll ellen.
- A dinamikus ráncok statikussá válnak. Így alakulnak ki a homlok és a szemhéj ptosis, a szemhéjak táskássága, az ectropium, a toka, a beesett, fáradtnak tűnő szemek, a megnyúlt fülek és orrcsúcs, a felsőajak elvékonyodása.



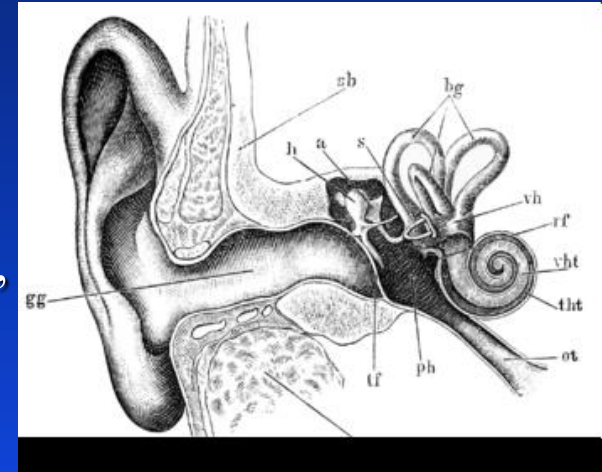
A fül-orr-gége öregedése



FÜL-ORR-GÉGE BETEGSÉGEK IDŐSKORBAN

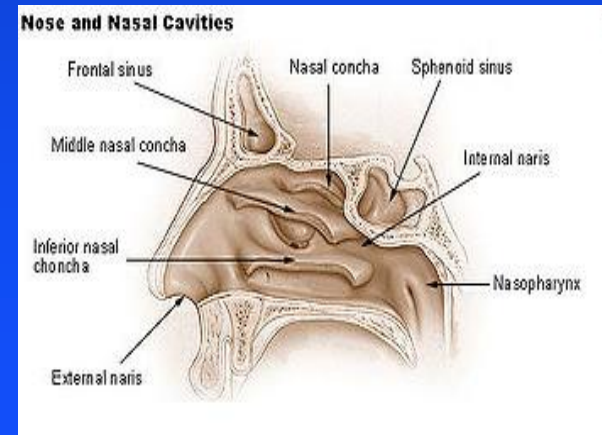
■ Az időskori nagyothallás

- ◆ Ilyenkor külső károsító hatás nélkül lép fel degeneratív folyamat a belső fülben és a központi idegrendszerben. A degeneratív folyamat oka a DNS szintézis rendellenessége, különböző pigmentek, lipofuscin lerakódás, a koleszterin és a lipidek extracelluláris depozíciója, az intracelluláris folyadék elvesztése, kötőszöveti lebomlás és átalakulás.



■ Időskori orr diszfunkciók

- ◆ Időskorban gyakori az orrdugulás, az orrüregi vérbőség, az orrvérzés (epistaxis), szaglászavar, jó- és rosszindulatú daganatok, valamint az orr külső alakváltozásai.
- ◆ *A szaglószerű öregedése:* A jelenség oka a szaglópórák sejtjeinek degeneratív károsodása.



FÜL-ORR-GÉGE BETEGSÉGEK IDŐSKORBAN

■ Időskori nyelészavarok

- ◆ Az életkor előrehaladtával romolhat a nyelési mechanizmus is, elsősorban keringési és neurológiai tényezők miatt. A nyelészavarokat összefoglaló néven dysphagiának nevezzük.

■ Időskori beszédzavarok

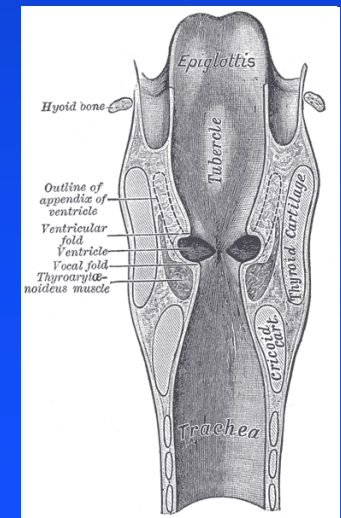
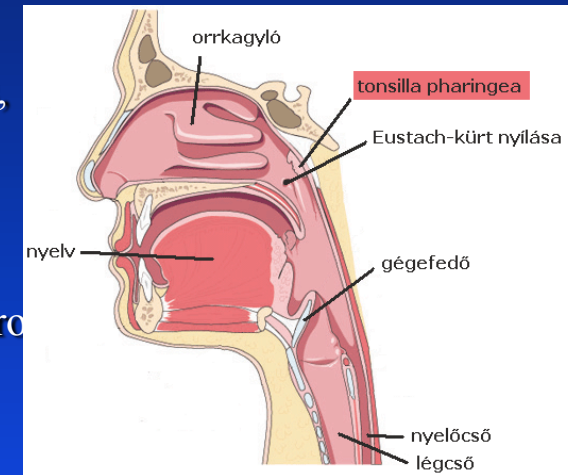
- ◆ Három fontos kórforma tartozik a csoportba: úgymint a dysphonia, a dysarthria és az aphasia. Az időskori beszédzavarok veszélyei, hogy a hangadás és a beszédképesség változása, csökkenése vagy megszűnése, az idős személy szociális elszigetelődését és depresszióját fokozza.

■ Orális időskori manifesztációk

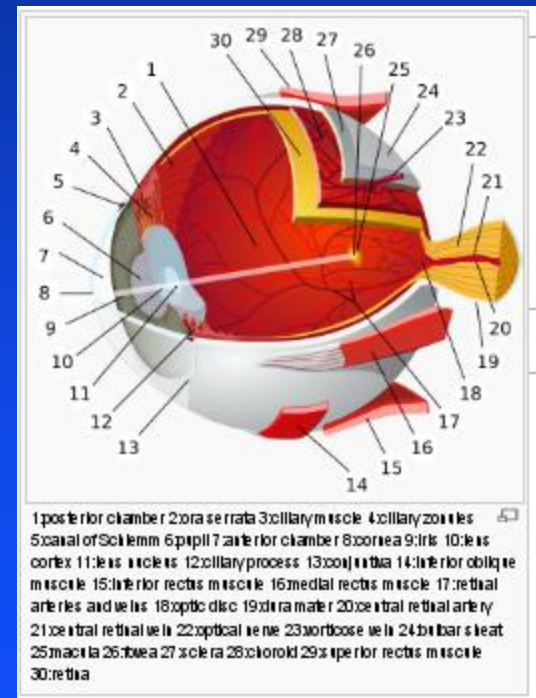
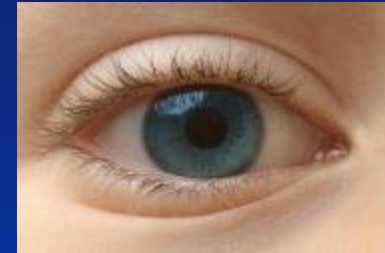- ◆ A szájnyálkahártya, a nyálmirigyek és a rágószervek működése a kor előrehaladtával zavart szenved. Mivel ezen szervek működéscsökkenése nemcsak kommunikációs nehézséget, hanem folyadék és táplálékfelvételt is nehezítik, kisebb helyi betegségekből nagyobb általános betegséget képes előidézni.

■ Külső fül

- ◆ Időskorban a ceruminos és sebaceus mirigyek száma és a működése csökken, úgy a fülkagyló, mint a hallójárat területén. Ez az involutio a felhám szárazságát, ethropiáját eredményezi, ezáltal fertőzőési kapuk alakulnak ki. A fülzsír is impaktálódik, nagyothallás, szárazság érzés, viszketés, fülzúgás, időnként szédülés kíséri.

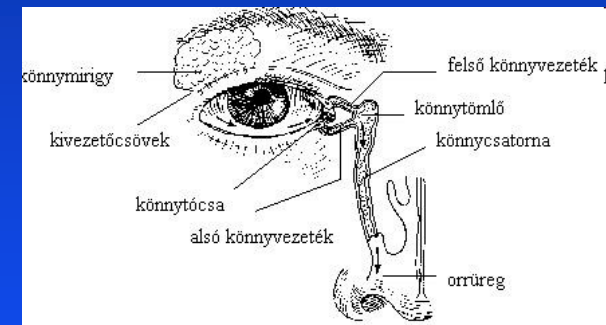
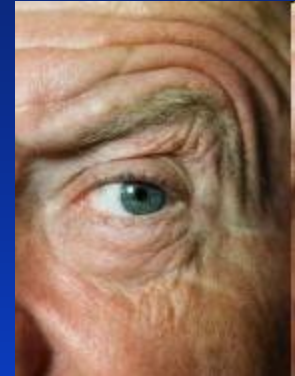

A SZEM ÖREGEDÉSE



A SZEM ÖREGEDÉSE

- Szemhéjak:
 - ◆ Vékony, ráncos, pigmentált, basalioma, szövetrugalmatlanság --- befordulhat, ill. kifordulhat
- Könnyszervek
 - ◆ izomrugalmatlanság --- könnycsorgás, de ugyanakkor a könny mennyiség csökken
 - ◆ Könnyszövetek változása: szemszárazság kialakulhat
- Kötőhártya
 - ◆ Vékonyodik, kevesebb kehelysejt, pigmentálódás, bevérvések



A SZEM ÖREGEDÉSE

■ Üvegtest

- ◆ kolloidból vízfelszabadulás
- ◆ Szilárdanyagok kicsapódása --- lazán mozgó homályok
- ◆ a gél összeesik --- retinaleválást eredményezhet
- ◆ Idegen anyagok felszaporodása
- ◆ Üvegtest bevérvzés -hipertónia

■ Ideghártya (retina)

- ◆ Macula degeneráció (AMD): 50 év felett az éleslátás helyének betegsége --- vaksághoz vezethet (rizikótényezők: érelmeszesedés, genetika, dohányzás, diabetesz, életmód)

Kezelés: Zn és antioxidánsok

■ Zöldhályog

- ◆ 40 felett 2%; 70: 4%; 80 felett 10%
- ◆ A végleges vakság 13 %-a emiatt van
- ◆ Diagnosztizálás szemnyomás mérésével
- ◆ Kezelés: szemnyomáscsökkentő cseppek, műtét

